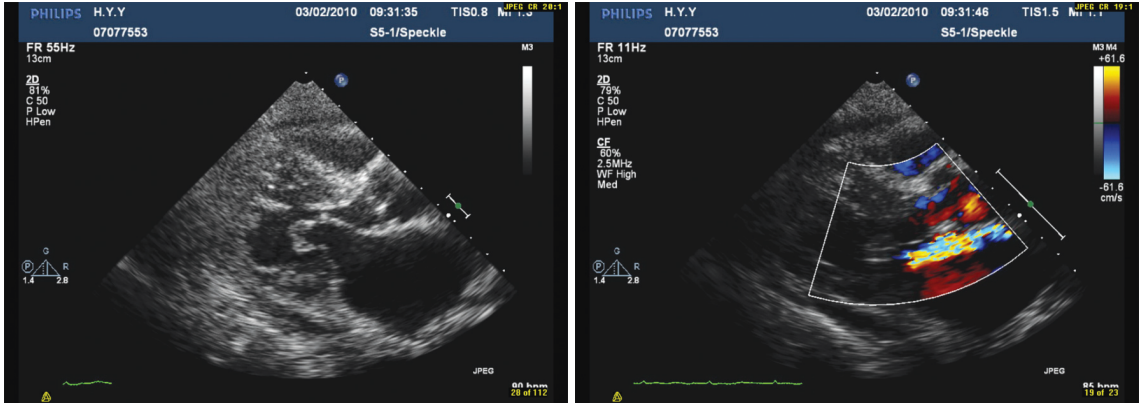


## 『影像地理師』專欄



(成大附設醫院心臟內科) 蔡惟全 醫師

### 【題目】

八十歲女性病人，主訴間歇性胸痛合併呼吸困難與端坐呼吸三日，胸前聽到第三級收縮期雜音，無發燒，胸部 X 光顯示肺水腫，胸前心臟超音波如上。

- 一、此病人的診斷為何？
- 二、最可能的原因？
- 三、如何處置？

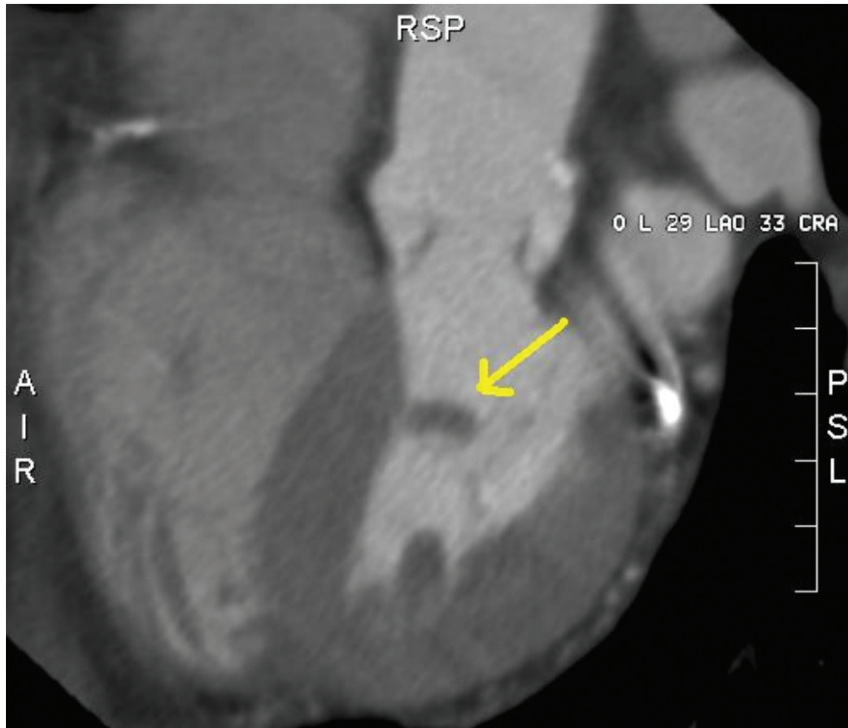
### ◀ 編輯小語 ▶

歡迎各位會員將平日執業時遇到的有趣影像，不論是 x-ray, EKG, echo, MRI 皆可，投稿至會訊『影像地理師』專欄。

本專欄育教育於趣味之中，稿費從優！



【上一期解答】



(台大醫院心臟內科) 莊志明 醫師

【題目】

84 歲男性最近抱怨有喘、胸悶和心悸的情況。

請問在 CT 上從心中隔往左心室方向所長出的 mass 是什麼？

【答案】

CT 上看到一顆由心中隔往左心室方向長出的 mass (1.5\*0.7cm)。手術後病理報告顯示：在顯微鏡下看到 villous structures with hypocellular, hyalinized stroma and lined by flat endocardial cells 以及 mild myxoid change，符合 papillary fibroelastoma 的診斷。