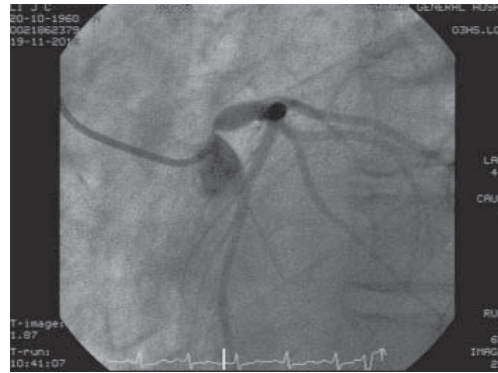
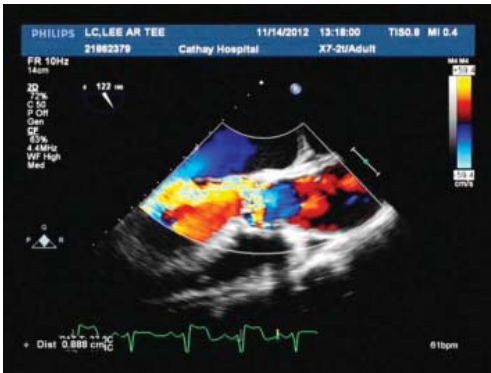
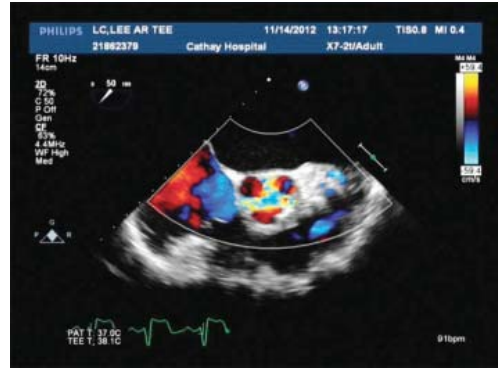
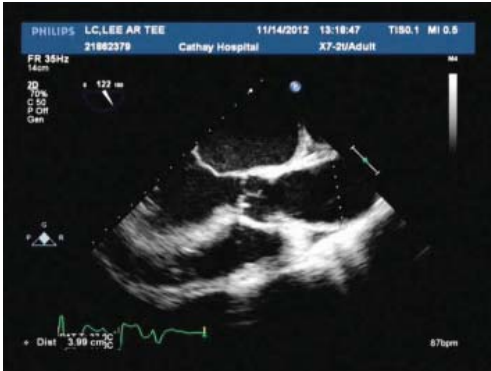『影像地理師』專欄



(國泰綜合醫院心臟內科) 秦志輝/羅鴻舜 醫師

【題目】

57 歲男性，喘及胸悶一個月，心電圖正常，X 光顯示心臟擴大合併輕微肺積水，請問此病患的診斷為何？

◀ 編輯小語 ▶

歡迎各位會員將平日執業時遇到的有趣影像，不論是x-ray, EKG, ECHO, MRI皆可，投稿至會訊『影像地理師』專欄。
本專欄寓教育於趣味之中，稿費從優！



【上一期解答】

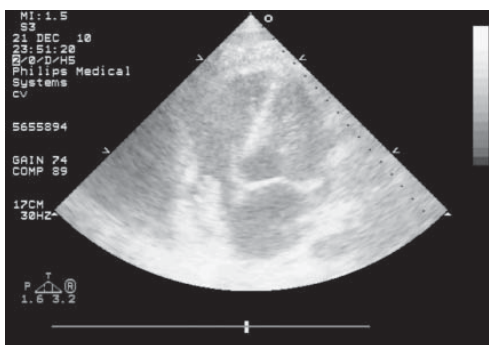


圖1：胸前心臟超音波

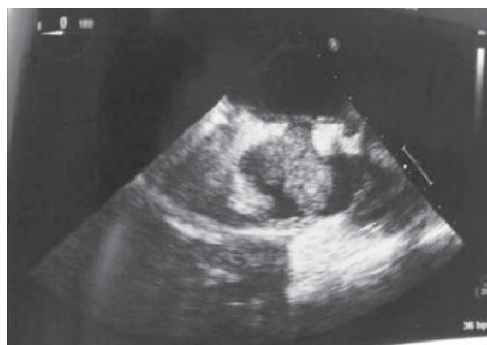


圖2：經食道心臟超音波

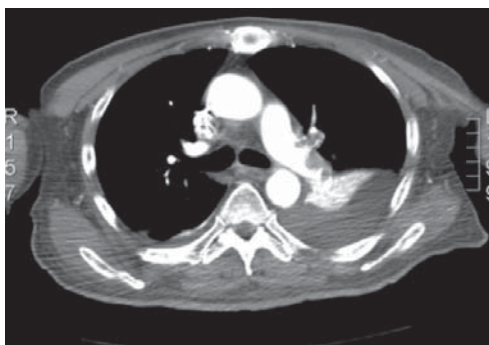


圖3：CT

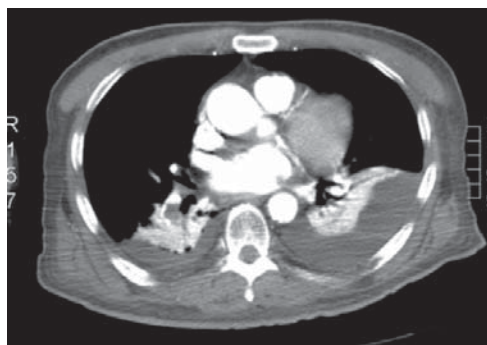


圖4：CT

(台安醫院心血管中心) 陳群豐 醫師

【題目】

64 歲男性，有糖尿病，高血壓以及肝癌病史並未追蹤，某日晚間突發性暈厥且無心跳血壓，經 CPR 10 分鐘恢復意識但嚴重休克需要高劑量升壓劑，心臟超音波（胸前，經食道）以及電腦斷層如圖所示，請問有何發現？

【答案】

病患因為 HCC 惡化，腫瘤由門靜脈延伸入下腔靜脈、右心房、最後造成肺栓塞。心臟超音波可見腫瘤位於右心房。電腦斷層可見左肺動脈栓塞以及右心房有腫瘤。