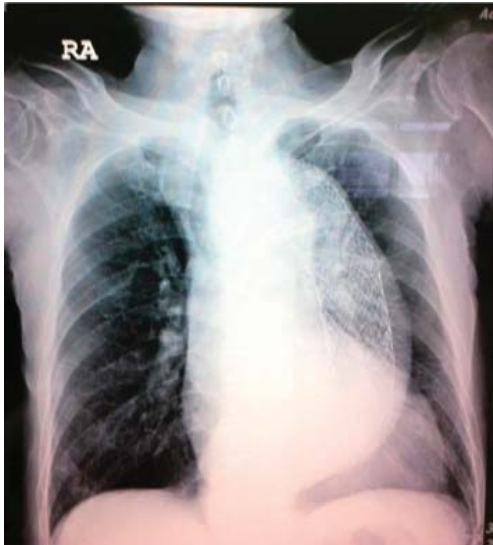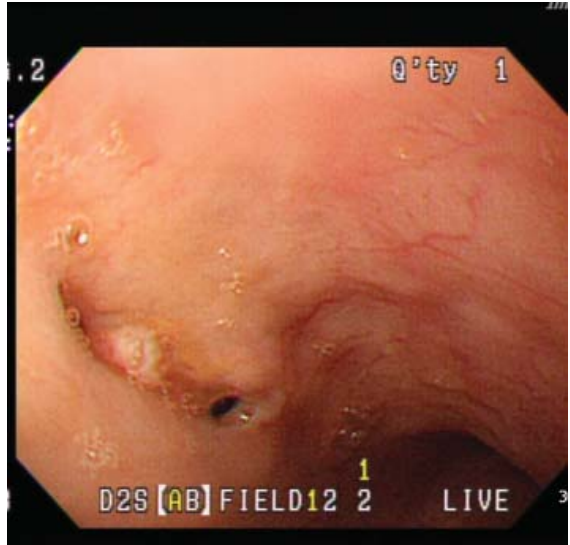


『影像地理師』專欄



胸部 X 光



胃鏡 (UGI-PES)

(台北榮總桃園分院心臟內科) 李慶威／劉怡凡 醫師
(台北榮總桃園分院心臟外科) 翁世憲 醫師
(台北榮總桃園分院胃腸科) 高偉育 醫師

【題目】

75 歲男性主訴急性腹痛合併發燒吐血來到急診求治。過去病史方面，病人有胸主動脈瘤並於半年前在外院接受胸主動脈瘤支架置放手術。在急診時無休克情形，其血色素為 6g/dl。接受緊急胃鏡發現於食道中段有一個 ulcerative hole-like lesion。其胃鏡以及胸部 X 光如上圖所示，請問診斷為何？

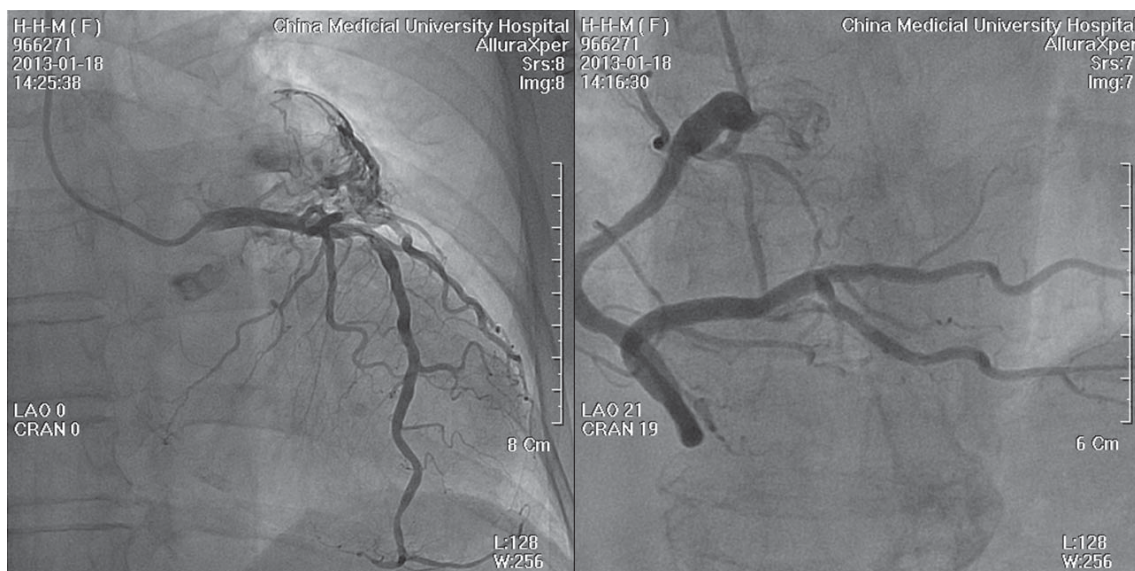
◀ 編輯小語 ▶

歡迎各位會員將平日執業時遇到的有趣影像，不論是 x-ray, EKG, ECHO, MRI 皆可，投稿至會訊『影像地理師』專欄。

本專欄寓教育於趣味之中，稿費從優！



【上一期解答】



(中國醫藥大學附設醫院心臟內科) 林晏年/王宇澄/梁馨月 醫師

【題目】

病史：74 歲女性，患有心房顫動、冠狀動脈疾病、陳舊性腦中風，因胸悶施行冠狀動脈造影如上，請問診斷為何？

【答案】

An organized thrombus with neoangiogenesis in left atrial appendage.

血管攝影顯示血流從左迴旋支流到左心房，於左心耳有血管新生的表現，經食道超音波證實左心耳有血栓形成。

