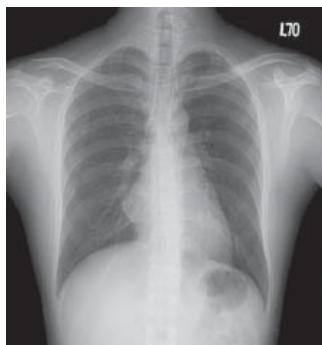
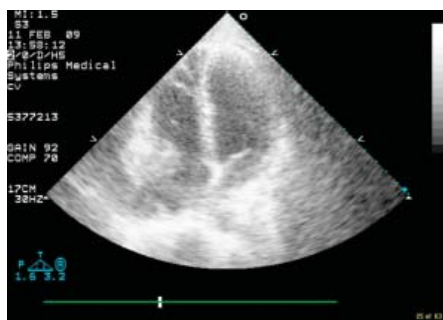

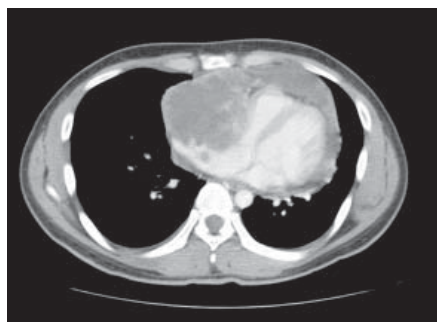
『影像地理師』專欄



圖一：CXR



圖二：胸前超音波



圖三：電腦斷層

(羅東聖母醫院) 陳群豐 醫師
(台大醫院) 紀乃新 醫師

【題目】

29 歲男性，無抽菸亦無其他疾病。主訴近二週來運動氣促，最近五日症狀嚴重。X 光、胸前超音波以及電腦斷層如圖所示，請問有何發現？

◀ 編輯小語 ▶

歡迎各位會員將平日執業時遇到的有趣影像，不論是x-ray, EKG, ECHO, MRI皆可，投稿至會訊『影像地理師』專欄。
本專欄寓教育於趣味之中，稿費從優！



【上一期解答】

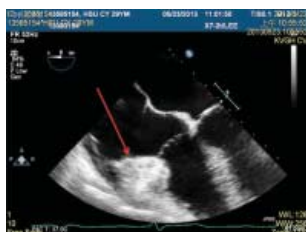

Fig. 1A

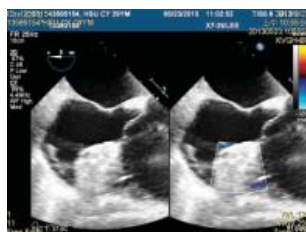

Fig. 1B

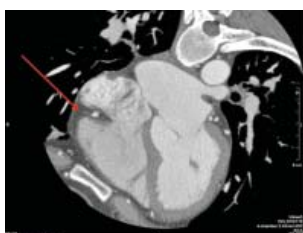


Fig. 2A

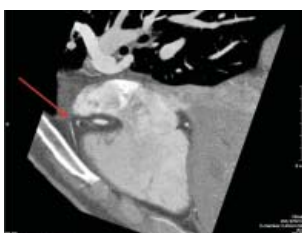

Fig. 2B

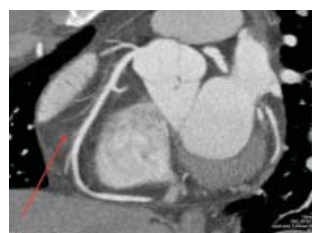

Fig. 2C

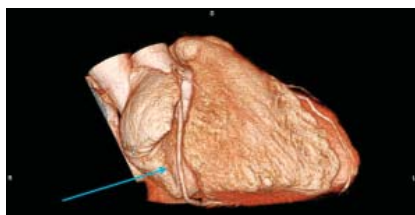

Fig. 3A

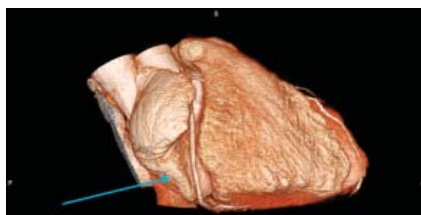


Fig. 3B

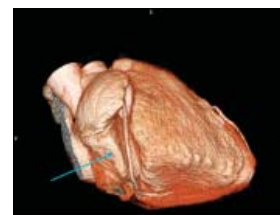

Fig. 3C

(高雄榮民總醫院心臟內科) 李道興 醫師

【題目】

29 歲男性役男，平日無異狀，某日至軍醫院體檢，接受經胸前心臟超音波檢查，發現疑似心臟腫瘤，轉至本院接受經食道心臟超音波檢查。影像如 Fig. 1A 及 1B 所示。之後，接受心臟電腦斷層掃描檢查。影像如 Fig. 2A, 2B 及 2C。再經三度空間心臟電腦斷層重建。微小角度連續向頭方向轉動後，影像如 Fig. 3A, 3B 及 3C，請問正確診斷為何？

【答案】

Lipomatous Hypertrophy of Tricuspid Annulus