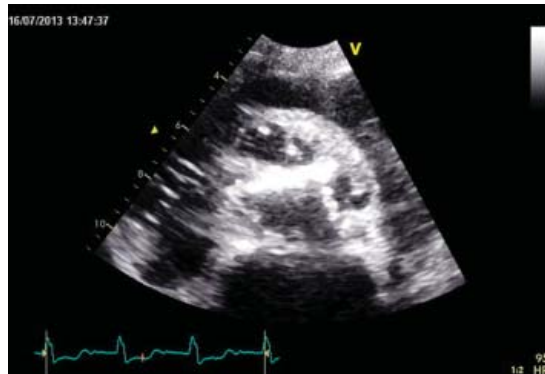
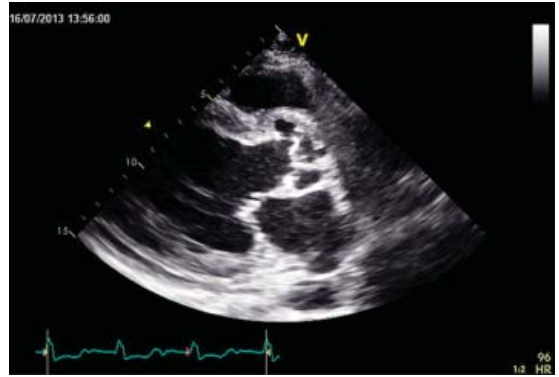
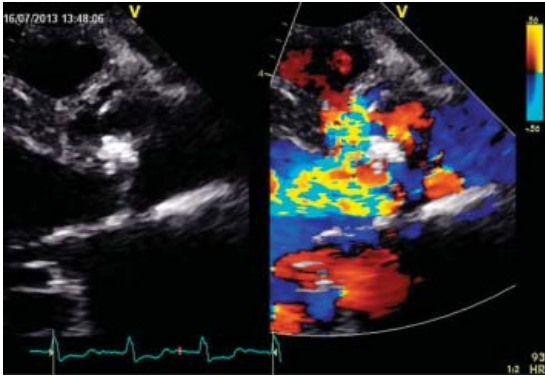


『影像地理師』專欄



(中國醫藥大學附設醫院心臟內科) 梁馨月 醫師

【題目】

33 歲男性，主訴 fever, shortness of breath for one week. Heart sound: Gr III/VI to and fro murmur over aortic area. 胸前心臟超音波如上。

請問 Echo finding 為何？

◀ 編輯小語 ▶

歡迎各位會員將平日執業時遇到的有趣影像，不論是x-ray, EKG, ECHO, MRI皆可，投稿至會訊『影像地理師』專欄。

本專欄寓教育於趣味之中，稿費從優！



【上一期解答】

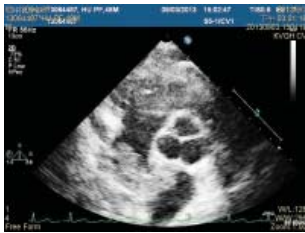

圖 1

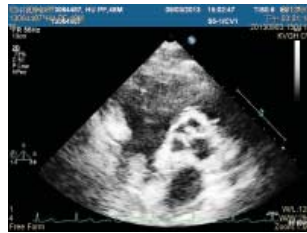

圖 2

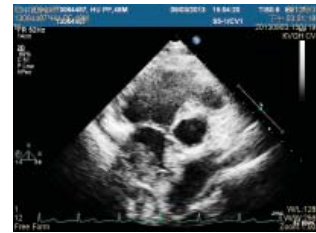

圖 3

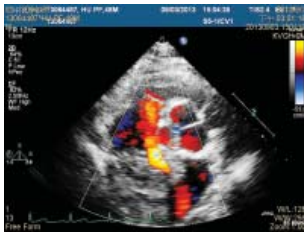


圖 4

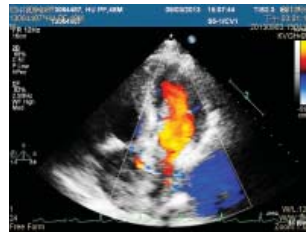


圖 5

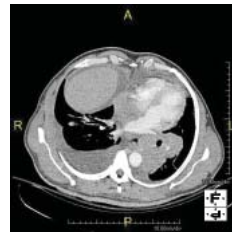


圖 6

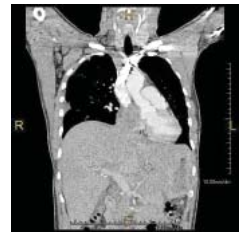

圖 7

(高雄榮民總醫院內科部心臟內科) 李道興 醫師

【題目】

48 歲男性因長期低度起伏性發燒 (long term low grade relapsing fever) 及腹脹來院求診，經心臟超音波 (如圖 1 至圖 5) 及胸部電腦斷層檢查 (如圖 6 至圖 7) 所見。後經病理採樣診斷。請問診斷為何？

【答案】

診斷：淋巴瘤併右心房轉移及產生心房中膈穿通 (lymphoma with right atrial invasion, interatrial septum rupture and interatrial shunt)