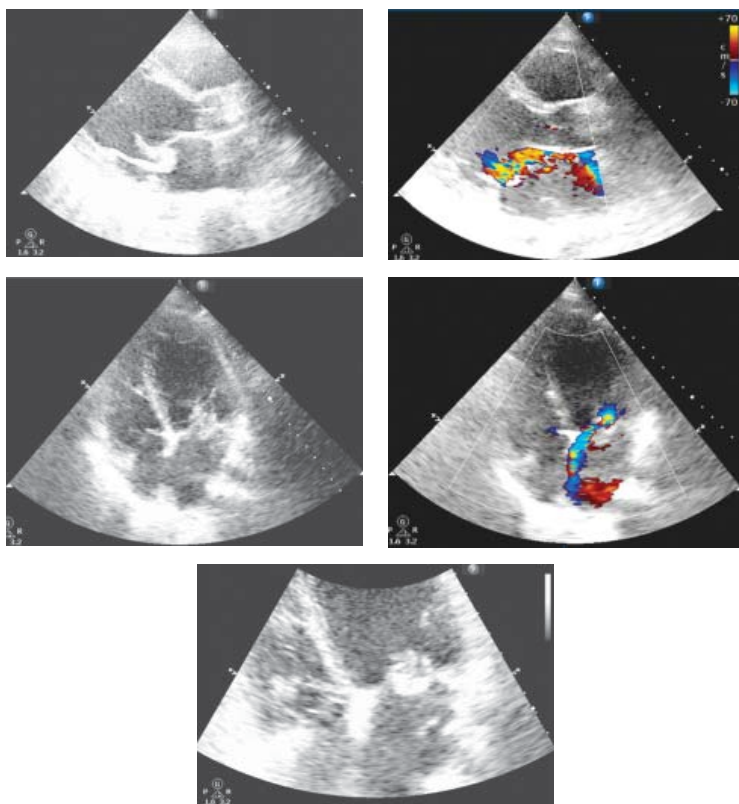


『影像地理師』專欄



(台大醫院心臟內科) 梁懷文 醫師 / 林隆君 醫師

【題目】

27 歲初產婦，無過去病史，懷孕中無發燒、感冒症狀、胸痛或喘等病徵。

於 36 周因胎兒窘迫進行緊急剖腹產，術後四小時後因突發休克及呼吸衰竭插管，胸部電腦斷層顯示無肺栓塞；心臟超音波發現左心室功能衰竭 (LVEF 約 30%)，休克情形對升壓劑無反應，裝置體外循環氧合器後心臟超音波所見如上，請問有何發現？

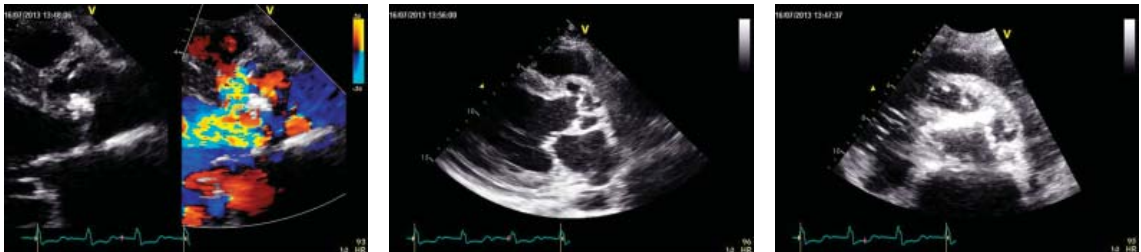◁ 編輯小語 ▷

歡迎各位會員將平日執業時遇到的有趣影像，不論是 x-ray, EKG, ECHO, MRI 皆可，投稿至會訊『影像地理師』專欄。

本專欄寓教育於趣味之中，稿費從優！



【上一期解答】



(中國醫藥大學附設醫院心臟內科) 梁馨月 醫師

【題目】

33 歲男性，主訴 fever, shortness of breath for one week. Heart sound: Gr III/VI to and fro murmur over aortic area. 胸前心臟超音波如上，請問 Echo finding 為何？

【答案】

Infective endocarditis with 3 peri-aortic abscesses

